8324

ЗООЛОГИЧЕСКИЙ ЖУРНАЛ

1983, том LXII, вып. 1

УДК 599.537 : 591.3 : 591.42

ОСНОВНЫЕ ЧЕРТЫ ФОРМИРОВАНИЯ КОСТНОГО ЧЕРЕПА ДЕЛЬФИНОВ (CETACEA) В ПРЕНАТАЛЬНЫЙ ПЕРИОД

А. А. КУЗЬМИН, У. Ф. ПЕРРИН

Приведены данные о формировании костного скелета головы косатки, дельфина-белобочки, пятнистого и длиннорылого продельфинов в пренатальный период. Отмечено значительное сходство в развитии черепа этих видов, что служит еще одним доказательством высказанного ранее в литературе мнения о монофилетическом происхождении зубатых китов. Формирование костей крыши черепа дельфинов и кашалота подвержено индивидуальной и межвидовой изменчивости и выявляет признаки сходства со звероподобными рептилиями. Впервые подробно описаны закладка и формирование подбородочно-меккелевой кости у зубатых китообразных. Дискутируется вопрос о гомологизации покровных костей крыши черепа зубатых китов.

По мнению ряда исследователей (Miller, 1923; Howell, 1930; Слепцов, 1968 и др.), перекрытие одних костей другими возникло в черепе зубатых (Odontoceti) и усатых (Mysticeti) китов параллельно. На основании результатов палеонтологических исследований Мчедлидзе (1970, 1976) считает, что телескопия черепа у этих китообразных — явление конвергентное. С последним согласуются и данные сравнительного изучения эмбриогенеза скелета головы кашалота (*Physeter macrocephalus*) и полосатиков — Balaenopteridae (Кузьмин, 1976, 1978). Не только в этом вопросе, но и по поводу гомологизации костей мозгового отдела черепа и причин возникновения значительных различий, характерных для строения черепа взрослых зубатых и усатых китов, мнения исследователей расходятся (Ridewood, 1922; Slijper, 1936; Слепцов, 1940; Яблоков, 1964; Кузьмин, 1974, 1975, 1976; Kuzmin, 1976 и др.).

В целях выяснения особенностей строения черепа зубатых и усатых китов необходимо тщательное изучение его развития в пренатальный период у множества видов. Это также имеет важное значение для дальнейшей разработки представлений об эволюции китообразных и уточнения их систематического положения.

В настоящее время среди видов зубатых китов эмбриогенез костного черепа изучен, по-видимому, наиболее полно у кашалота (Кузьмин, 1969, 1974, 1975, 1976, 1978, 1979; Kuzmin, 1976; Берзин, 1971; Блохин, 1972), дельфина-белобочки (*Delphinus delphis*), белухи (*Delphinapterus leucas*) и морской свиньи (*Phocoena phocoena*) (Слепцов, 1939, 1940, 1968). Подробно описан хрящевой скелет беломордого дельфина (*Lagenorhynchus albirostris*), гринды (*Globicephala melaena*) и морской свиньи (Burlet, 1913, 1913a; Schreiber, 1916).

В настоящей статье приведены новые данные по эмбриогенезу костного скелета головы косатки (*Orcinus orca*), дельфина-белобочки, пятнистого (*Stenella attenuata*) и длиннорылого (*St. longirostris*) продельфинов в сравнении с другими зубатыми китами. Цель исследования — выявить характерные черты строения краниального скелета, особенности изменений общей конфигурации черепа и топографии его

элементов у дельфинов и пренатальный период и оценить возможность использования полученных данных в целях изучения эволюции этих животных и их внутривидовой структуры.

МАТЕРИАЛ И МЕТОДИКА

Изучен костный скелет головы эмбрионов следующих видов: *St. attenuata* — 9♂♂ (98, 125, 155, 203, 260, 310, 320, 405, 505)[1], 2♀♀ (635, 870[2]); *St. longirosris* — 5♂♂ (95, 205, 390, 518), 2♀♀ (209, 728); *D. delphis* — 3♀♀ (280, 360, 498); *O. orca* — ♀ (180), ♂ (1530).

Кроме указанных материалов, использованы данные по топографии покровных костей черепов дельфинов, полученные в результате исследований остеологических коллекций китообразных в музеях Зоологического института АН СССР (Ленинград) и Московского университета.

Материалы обработаны в лабораториях Тихоокеанского научно-исследовательского института рыбного хозяйства и океанографии и Юго-Западного центра рыбохозяйственных исследований США. Эмбрионы мелких дельфинов собраны на рыболовных судах США в восточной части тропической зоны Тихого океана.

Препараты черепа приготовлены методами заливки его полости парафином (Кузин, 1975) и мацерации в воде (Заславский, 1966). Сведения по онтогенезу скелета головы кашалота, приводимые в разделе «Результаты исследований», взяты из работ Кузьмина (1974, 1975, 1976, 1978, 1979).

РЕЗУЛЬТАТЫ

Степень окостенения и общая конфигурация черепа у исследованных нами самых мелких одноразмерных эмбрионов пятнистого и длиннорылого продельфинов оказались неодинаковыми: у пятнистого мозговой отдел имел менее округлую форму, рострум был относительно шире, очаги костной ткани в элементах были крупнее; черепная коробка имела бо́льшие размеры у длиннорылого (рис. 1). У эмбриона пятнистого продельфина между верхнезатылочной и межтеменной костями находились два очага окостенения, а у эмбриона длиннорылого — к верхнезатылочной кости прилежал участок костной ткани иной конфигурации и не было окостенения в межтеменной кости (рис. 1). Нижнечелюстная кость окостенела у этих эмбрионов довольно полно. По всей ее длине проходил меккелев хрящ. В черепе сравниваемых эмбрионов были хорошо выражены признаки асимметрии и телескопии (верхнечелюстные кости налегали на лобные).

Существенные различия наблюдаются в окостенении скелета головы пятнистого и длиннорылого продельфинов и на последующих стадиях эмбриогенеза. Так, в черепе эмбриона пятнистого продельфина длиной 155 мм, в отличие от черепа эмбриона длиннорылого продельфина длиной 205 мм, кости в крыше черепа прилежали друг к другу плотнее, верхнечелюстные сильнее перекрывали лобные, а носовые были крупнее (рис. 2). В черепе эмбриона длиннорылого продельфина дорсальная часть верхнезатылочной кости имела форму крыльев. Между ними и межтеменной костью находилась фонтанель, которая у изученных нами видов дельфинов в основном закрывается за счет разрастания окружающих ее костей, но иногда на ее месте закладывается непарный костный элемент (рис. 2, *11*). Учитывая это, а также своеобразную конфигурацию верхнезатылочной кости у ранних эм-

---

[1] В скобках — значения зоологической длины исследованных экземпляров, мм.
[2] Новорожденный.

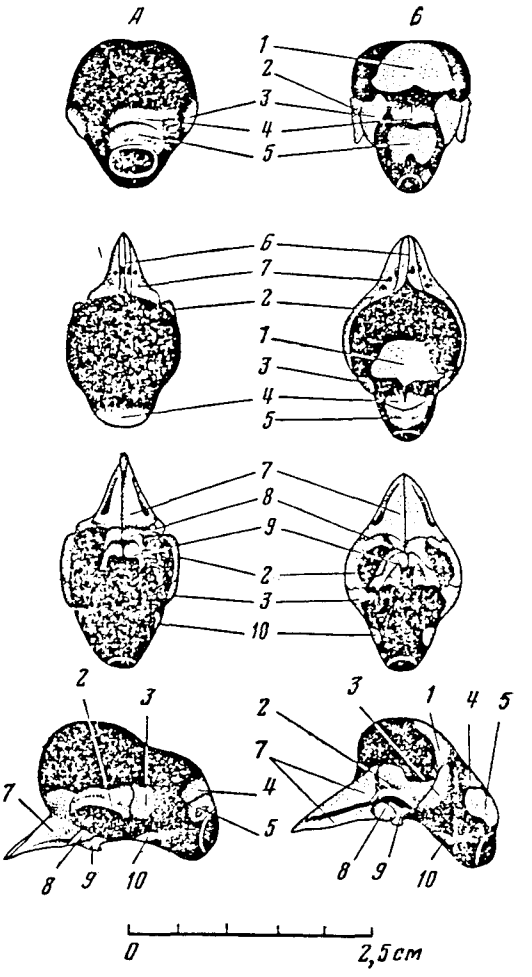

Рис. 1. Череп эмбрионов продельфинов: *А* — длиннорылого длиной 98 мм, *Б* — пятнистого длиной 95 мм; *1* — межтеменная кость, *2* — лобная, *3* — теменная, *4* — таблитчатая, *5* — верхнезатылочная, *6* — межчелюстная, *7* — верхнечелюстная, *8* — нёбная, *9* — крыловидная, *10* — височная

брионов косатки, пятнистого и длиннорылого продельфинов, мы полагаем, что у них, как и у белухи и морской свиньи (Слепцов, 1940), в затылочной области черепа, кроме верхнезатылочной и межтеменной, закладываются парная и непарная кости. Эти кости встречались в черепе не каждого эмбриона одного и того же вида: чаще парная кость наблюдалась у эмбрионов с длиной тела до 200 мм, а непарная оставалась иногда самостоятельной до середины пренатального периода (рис. 3).

Для ранних стадий эмбриогенеза черепа длиннорылого и пятнистого продельфинов оказалась характерна не только межвидовая, но и индивидуальная изменчивость. Межвидовая проявляется в своеобразии формирования общей конфигурации черепа, интенсивности его окостенения, форме и топографии элементов, индивидуальная — в числе и конфигурации костей, формирующих заднюю и верхнюю стенки черепной полости.

У изученных эмбрионов косатки, продельфинов и кашалота в элементах крыши черепной коробки костная ткань разрастается из цент-

ров окостенения по радиальному типу в следующей последовательности: в лобных — спереди назад и снизу вверх; в теменных — вверх и назад; в межтеменном — вперед и в стороны.

По данным Слепцова (1940), у белухи, дельфина-белобочки и морской свиньи межтеменная кость окостеневает из двух центров, которые не срастаются продолжительное время. Учитывая это, мы детально изучили строение межтеменной кости в черепе всех имевшихся у нас

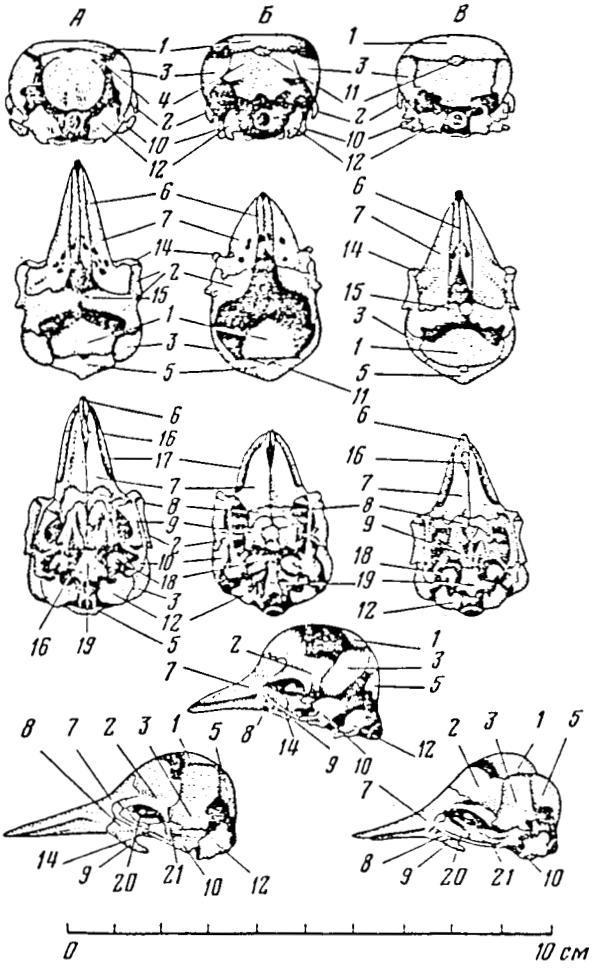

Рис. 2. Череп эмбрионов дельфинов: *А* — длиннорылого продельфина длиной 205 мм, *Б*—косатки длиной 180 мм, *В* — пятнистого продельфина длиной 155 мм; *11* — кожная верхнезатылочная, *12* — боковая затылочная, *14* — скуловая, *15* — носовая, *16* — сошник, *17* — зубной канал верхнечелюстной кости, *18* — барабанная, *19* — основная затылочная, *20* — орбитосфеноид, *21* — алисфеноид; остальные обозначения как на рис. 1

эмбрионов продельфинов, косатки и дельфина-белобочки. Признаков, указывающих на возможность образования у них межтеменной кости из двух очагов окостенения, нам выявить не удалось.

Теменной родничок в черепе эмбрионов пятнистого и длиннорылого продельфинов закрывается при длине тела 200—300 мм. У косатки и дельфина-белобочки он зарастает также рано. На последующих стадиях эмбриогенеза у этих дельфинов верхняя и боковые затылочные кости наползают постепенно на теменные и межтеменной элементы,

что определяет своеобразные изменения их конфигурации (см. рис. 1—3). Происходит изменение общей конфигурации черепа, однако существенных различий, связанных с возрастом, в его боковом профиле у продельфинов и дельфина-белобочки нет.

По нашим данным, сосцевидные роднички в черепе косатки, дельфина-белобочки и пятнистого продельфина закрываются только после рождения. Это характерно и для развития скелета головы карликовой

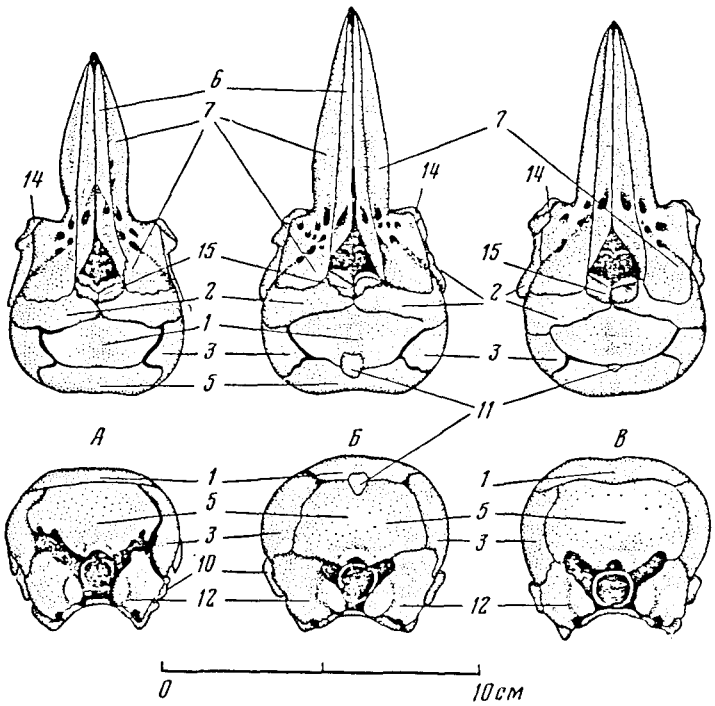

Рис. 3. Череп эмбрионов дельфинов: *А* — дельфина-белобочки длиной 280 мм; *Б* — длиннорылого продельфина длиной 304 мм; *В* — пятнистого продельфина длиной 310 мм; обозначения как на рис. 1 и 2

косатки (*Feresa attenuata*) (Perrin, Hubbs, 1969). У длиннорылого продельфина они зарастают к концу эмбриогенеза, у кашалота — в начале второй половины этого периода. В исследованном нами черепе новорожденного пятнистого продельфина (длина тела 870 мм) в сосцевидных родничках находились маленькие косточки: в правом — три, в левом — две. Эти кости описаны у тюленей и их обычно считают «дополнительными» затылочными или фонтанельными (Howell, 1929; Doutt, 1942; King, 1956; Morejohn, Briggs, 1973 и др.). В черепе этого же новорожденного продельфина в верхнезатылочной кости на 15 мм выше затылочного отверстия находились два элипсовидных отверстия. Они были удалены друг от друга на 17 мм. Правое имело размеры 9×5 мм, левое — 11×8 мм. В черепе остальных исследованных нами эмбрионов дельфинов и кашалота этих отверстий не было.

По нашим данным, как в правой, так и в левой половинах черепа пятнистого продельфина надглазничных отверстий бывает от трех до семи, чаще пять, у длиннорылого продельфина — от трех до семи, у дельфина-белобочки от трех до шести. Возрастной изменчивости эти признаки не подвержены. Видимо, они — проявление эпигенетического полиморфизма и могут быть использованы для изучения внутривидовой структуры указанных дельфинов, как это раньше было показано

для наземных млекопитающих и ластоногих (Яблоков, 1966; Тимофеев-Ресовский и др., 1973 и др.).

В эмбриогенезе наибольшего развития гребни в крыше черепа достигают у кашалота. К моменту рождения их формирование находится на начальных стадиях. У мелких дельфинов наружная поверхность черепной коробки остается гладкой в течение всего эмбриогенеза.

Закладку слезных костей у продельфинов мы не обнаружили. Вполне возможно, что они у этих китообразных, как и у кашалота, очень рано сливаются со скуловыми костями, окостенение которых у продельфинов начинается спереди, и вскоре соединяются со скуловым отростком височной кости. Крыловидный отросток чешуи височной кости, разрастаясь, полуохватывает с латеральной стороны и спереди барабанную кость. У эмбрионов продельфинов длиной 250—300 мм он достигает крыловидной кости. Последняя у зубатых китов имеет сложную конфигурацию. По нашим данным, у эмбрионов продельфинов этих же размеров она уже соединяется с лобной, нёбной, сошником и основной затылочной костями и налегает на вентральные поверхности алисфеноида и орбитосфеноида. Возрастные изменения топографии нёбных и крыловидных костей имеют у изученных дельфинов видовую специфичность, выражающуюся главным образом в их форме и размерах в течение всего эмбриогенеза.

Сошник у эмбрионов продельфинов длиной 130—150 мм просматривается со стороны костного нёба. У эмбрионов этих дельфинов длиной 200—250 мм он плотно прилежит к пресфеноиду и базисфеноиду, и его каудальный край уже достигает основной затылочной кости (рис. 2). В отличие от кашалота, сошник у дельфинов не доходит до конца рострума на $^1/_3$ длины.

Начальные стадии окостенения барабанных костей проявляются у изученных нами продельфинов при длине тела эмбрионов около 120 мм. Их костные участки в этот период развития по форме напоминают полумесяц, обращенный вогнутым краем в сторону основной затылочной кости. Молоточек формируется у дельфинов за счет окостенения каудальной части меккелева хряща. У эмбрионов пятнистого и длиннорылого продельфинов длиной 200—300 мм к молоточку прилежит кожно-сочленовая кость, которая на последующих стадиях развития сливается с молоточком, а молоточек — с сигмовидным отростком барабанной кости. У эмбрионов этих дельфинов длиной 350—400 мм стремя довольно прочно соединено с каменистой костью, составные части которой уже жестко прикреплены друг к другу и к прилежащим к ним костям черепа. В отличие от мелких дельфинов, у косатки формирование слуховых костей проходит менее интенсивно. Так, у ее эмбриона длиной 1530 мм все слуховые косточки были свободными, а составные части каменистой кости легко отделялись друг от друга и от костей черепа. Это характерно и для кашалота.

По нашим данным, у эмбриона косатки длиной 180 мм между барабанной, основной и боковой затылочными костями находился очаг окостенения удлиненной формы (рис. 2). На этом месте в черепе эмбриона пятнистого продельфина длиной 125 мм был участок костной ткани округлой формы. Мы не смогли определить скелетогенную основу этих очагов окостенения. В ходе развития они очень быстро сливаются с окостеневшей частью основной затылочной кости и образуют расширение ее каудального конца в виде крыльев. Одновременно происходит разрастание в ширину ее переднего конца. Отмеченные возрастные изменения конфигурации основной затылочной кости у дельфинов в эмбриогенезе свойственны и кашалоту, однако подобных «дополнительных» очагов окостенения в основании его черепа не наблюдается.

Базисфеноид и пресфеноид у косатки, пятнистого и длиннорылого продельфинов, как и у кашалота, формируются из трех центров окосте-

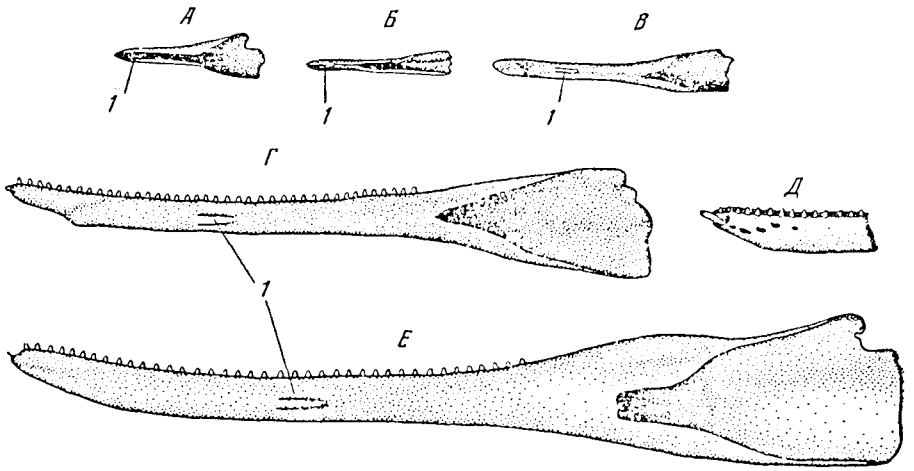

Рис. 4. Строение нижнечелюстной кости эмбрионов дельфинов: *А* — косатки длиной 180 мм; *Б* — пятнистого продельфина длиной 180 мм; *В* — то же, что *Б*, длиной 260 мм; *Г* и *Д* — то же, что *Б* и *В*, длиной 631 мм; *Е* — новорожденного пятнистого продельфина длиной 870 мм; *1* — подбородочно-меккелева кость

нения. Очаги окостенения сливаются в передней и основной клиновидных костях у продельфинов при длине тела эмбрионов 300—350 мм, а базисфеноид и пресфеноид не срастаются друг с другом в течение всего эмбриогенеза.

У косатки, дельфина-белобочки, пятнистого и длиннорылого продельфинов закладывается подбородочно-меккелева кость (рис. 4). Она образуется путем перихондрального окостенения переднего конца меккелева хряща. С увеличением возраста эмбрионов подборочно-меккелева кость у этих китов перемещается с переднего конца нижнечелюстной кости к ее середине. У косатки и продельфинов в эмбриогенезе нижнечелюстная кость формируется почти одинаково. Различие в том, что у продельфинов и дельфина-белобочки на переднем конце как левой, так и правой нижнечелюстной кости имеется один длинный зуб, вершина которого направлена вперед. Этот зуб в ходе развития постепенно обрастает костной тканью. У предродовых эмбрионов он находится внутри нижнечелюстных костей. Выявленное нами смещение подборочно-меккелевой кости и обрастание переднего нижнечелюстного зуба костной тканью у дельфинов в эмбриогенезе, по нашему мнению, свидетельствуют об интенсивном увеличении в длину челюстных костей у этих китов на последних этапах эволюции.

У изученных нами дельфинов тело и гортанные рога предъязычной кости окостеневают из единой хрящевой основы, что характерно и для кашалота. Язычные рога этой кости у них не окостеневают вообще, а из члеников дорсальной ветви окостеневает только средний. Его проксимальный конец остается хрящевым на протяжении всего онтогенеза.

Таким образом, выполненные исследования по эмбриогенезу костного черепа дельфинов показали, что у них как и у кашалота, закладываются и развиваются все основные костные компоненты осевого скелета головы млекопитающих в целом. Однако эмбриогенез их черепа, в отличие от наземных млекопитающих и ластоногих, имеет следующие особенности: не окостеневает решетчатый элемент, в меньшей степени выражено слияние каменистой кости с височной и боковой затылочной, закладываются подбородочно-меккелева кость и большее число покровных костей в черепной коробке, развиваются мощные асимметрия и телескопия черепа.

ОБСУЖДЕНИЕ

По мнению Слепцова (1940), сравнительные анатомы ошиблись в гомологизации костей крыши черепа дельфинов, приняв теменную за межтеменную, а заднелобную — за теменную. Он в основном опирался на оригинальные данные исследований эмбриогенеза черепа белухи, дельфина-белобочки и морской свиньи. У них, а по нашим материалам, и у косатки, пятнистого и длиннорылого продельфинов, закладываются парный и непарный костные элементы между верхнезатылочной, межтеменной и теменными костями. По нашим данным, парный очаг окостенения в черепе дельфинов, закладывающийся сразу же впереди верхнезатылочной кости, в ходе развития разрастается влево и вправо и сливается с ней без видимых следов шва (рис. 1—3). Много сходных черт с дельфинами проявляется и в ходе формирования верхнезатылочной кости у кашалота (Кузьмин, 1975; Kuzmin, 1976). Выявленные особенности начальных стадий развития затылочной области черепа у зубатых китов, несомненно, свидетельствуют о том, что в черепе их предков к переднему краю верхнезатылочной кости примыкал парный костный элемент.

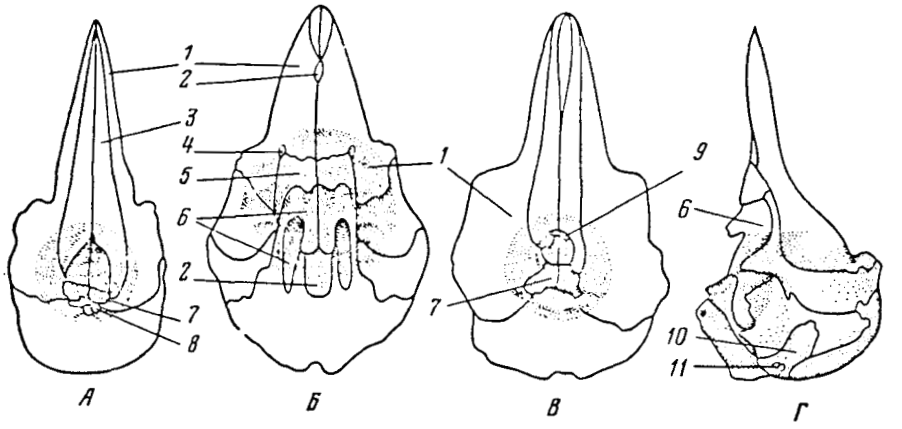

Рис. 5. Череп взрослых дельфинов: *А* — афалины; *Б* и *В* — морской свиньи; *Г* — афалины; *1* — верхнечелюстная, *2* — сошник, *3* — межчелюстная, *4* — «преднёбная», *5* — нёбная, *6* — крыловидная, *7* — носовая, *8* — межтеменная, *9* — возможно, рудименты решетчатой, *10* — надвисочная, *11* — дополнительные (фонтанельные) затылочные

У ископаемых пресмыкающихся к дорсальному краю верхней затылочной кости прилегали кожные верхнезатылочные кости (Ромер, 1939; Рождественский, 1964; Шмальгаузен, 1964 и др.). К их латеральным краям присоединялись таблитчатые кости, а впереди кожных верхнезатылочных, которые в сравнительно-анатомических обзорах обозначаются как заднетеменные (Кингсли, 1914; Шмальгаузен, 1947 и др.), у древних наземных позвоночных находился парный теменной элемент. В черепе звероподобных рептилий, например циногнатуса, таблитчатые кости соединялись с непарной кожной верхнезатылочной костью и в виде широких крыльев окружали с боков и сверху почти всю верхнезатылочную кость (Ромер, 1939). При сравнении особенностей возрастных изменений конфигурации верхнезатылочной кости у зубатых китов в эмбриогенезе (Кузьмин, 1975, 1976) (рис. 1—3) и строения черепа звероподобных рептилий прослеживается топографическое сходство.

У изученных дельфинов и белухи межтеменная кость не сливается с прилежащими элементами и в ходе развития перемещается вперед к лобным костям (Слепцов, 1939, 1949) (рис. 1—3). В одном черепе

взрослых афалин из 78 изученных нами межтеменная кость была парной (рис. 5). В связи с этим вполне возможно, что неоднократно описанные в лобной области черепа млекопитающих «дополнительные» кости (Doutt, 1942; Westoll, 1943; Hromada, Strand, 1962 и др.) и межтеменная кость у дельфинов — гомологи одних и тех же костей ископаемых позвоночных. Кроме того, изучая скелет головы взрослых афалин, в одном из них мы обнаружили «дополнительную» парную кость. Она граничила с теменной, боковой и верхней затылочными и височной костями — местоположение, характерное для надвисочной кости ископаемых пресмыкающихся (рис. 5). Таким образом, теменная кость в черепе дельфинов, видимо, — сложное образование, в состав которого в процессе эволюции влились межвисочный и надвисочный элементы, а возможно, и тот и другой ископаемых позвоночных. Наблюдаемое иногда разделение правой теменной кости у кашалота в эмбриогенезе (Кузьмин, 1975, 1976; Kuzmin, 1976) позволяет предполагать, что у него в эволюции теменные элементы слились с височными или заднелобными костями.

Доказательством высказанного предположения может служить следующее: центры окостенения в теменных костях высших зверей появляются у их основания и затем разрастаются по радиальному типу, в основном вверх (Бирих, 1957; Третьяков, 1959; Jollie, 1968; Кузин, 1970; Кузьмин, 1975, 1976; Kuzmin, 1976) (рис. 1—2).

Исходя из вышеизложенного, мы полагаем, что встречающийся у разновозрастных эмбрионов дельфинов непарный костный элемент между верхнезатылочной и межтеменной костями является гомологом кожного верхнезатылочного элемента древних рептилий. Кость, обозначенная на наших рисунках у дельфинов как межтеменная (рис. 1—3) и описанные в лобной области черепа млекопитающих «дополнительные» кости, видимо, — гомологи одних и тех же костей древних позвоночных. Закладывающийся впереди верхнезатылочной кости в черепе дельфинов парный элемент — гомолог таблитчатых костей вымерших рептилий. Теменная кость у зубатых китов — сложное образование, сформировавшееся в процессе эволюции из элементов теменной и височной областей черепа ископаемых животных.

В работах Слепцова (1939, 1940) и Агаркова и др. (1974) упоминается наличие в черепе дельфинов решеточной кости. По данным Бурле (Burlet, 1913, 1913a), у морской свиньи она не окостеневает вообще. Это характерно и для онтогенеза черепа кашалота, косатки, пятнистого и длиннорылого продельфинов и дельфина-белобочки (Кузьмин, 1975, 1976; Kuzmin, 1976) (рис. 1—3). В черепе взрослых кашалотов со стороны рострального углубления хорошо виден гребень пресфеноида, а у дельфинов он скрыт под лобными костями. Костная стенка между носовыми проходами у взрослых дельфинов образована слившимися между собой боковыми пластинками сошника. В связи с этим представляет интерес наличие в черепе некоторых особей белокрылой и обыкновенной морских свиней маленьких самостоятельных косточек, находящихся впереди костных хоан (рис. 5). Вполне возможно, что парная кость, обнаруженная нами в черепе взрослых особей двух видов дельфинов, — рудимент решетчатой кости.

Особенности развития скелета головы зубатых китов в начале онтогенеза (Кузьмин, 1975, 1976; Kuzmin, 1976) (рис. 1—3) позволяют сомневаться в наличии прямой связи между современными зубатыми китами и древними китообразными (Archeoceti). Об этом свидетельствует отсутствие у археоцет подбородочно-меккелевой кости, характерной для эмбриогенеза черепа дельфинов, и пятой кости в затылочном элементе, которая у новорожденных кашалотов не сращена с боковой, основной и верхнезатылочной костями (Кузьмин, 1975, 1976; Kuzmin, 1976) (рис. 4). Подбородочно-меккелева кость не описана и у

звероподобных рептилий. Однако не исключено, что при изучении фоссилизированных остатков звероподобных рептилий меккелева кость могла остаться у них невыявленной. Поэтому, какие бы сейчас предположения ни выдвигались, очевидно пока следующее: в эмбриогенезе зубатых китов проявляются признаки, сходные с элементами строения черепа звероподобных рептилий.

Выполненное нами обобщение сведений по эмбриогенезу костного скелета головы кашалота, косатки и мелких дельфинов (Слепцов, 1939, 1940; Кузьмин, 1969—1976; Kuzmin, 1976) (рис. 1—4) показало, что их череп в этот период развития характеризуется многими общими признаками. Главные из них — налегание каудальных отделов верхнечелюстных костей на лобные, хорошо выраженная закладка таблитчатых и кожных верхнезатылочных костей, открытая глазница, большое сходство в формировании затылочного и крыло-клиновидного комплексов и отсутствие окостенения в решетчатой кости. Это, несомненно, — серьезное подтверждение уже сложившегося мнения исследователей о монофилетическом происхождении современных зубатых китов.

ЛИТЕРАТУРА

Агарков Г. Б., Хоменко Б. Г., Хаджинский В. Г., 1974. Морфология дельфинов. Киев: Наукова думка, 1—159.

Берзин А. А., 1971. Кашалот. М.: Пищевая промышленность, 1—367.

Бирих В. К., 1957. Некоторые особенности морфологии скелета и внутренних органов крупного рогатого скота на различных стадиях внутриутробного развития.— Тр. Молотовск. с.-х. ин-та, *15*, 281—299.

Блохин С. А., 1972. Топография костей черепа, спермацетового органа и носовых проходов на спилах головы эмбриона кашалота.— Изв. Тихоокеанск. н.-и. ин-та рыбн. х-ва и океаногр., *81*, 253—257.

Заславский М. А., 1966. Таксидермия птиц. Изготовление чучел, скелетов и музейных препаратов. М.— Л.: Наука, 1—251.

Кингсли Д. С., 1914. Сравнительная анатомия позвоночных животных. М., 1—408.

Кузин А. Е., 1970. Морфологическая характеристика северного морского котика (*Gallorhinus ursinus* L.).— Автореф. канд. дисс., Владивосток, 1—25.— 1975. Простейшая методика выявления очагов окостенения в черепе морских млекопитающих.— Изв. Тихоокеанск. н.-и. ин-та рыбн. х-ва и океаногр., *98*, 252—253.

Кузьмин А. А., 1969. Некоторые данные по (линейному) росту черепа кашалота в эмбриональный период.— В кн.: Тезисы докл. IV Всес. совещ. по изуч. морских млекопитающих. М., 39—41.— 1974. Развитие костного черепа *Physeter macrocephalus* L., 1758 (Cetacea) в пренатальный период.— В кн.: Тезисы докл. I Международн. териол. конгр., *1*, М., 322.— 1975. Некоторые черты развития скелета головы кашалота (*Physeter macrocephalus* L., 1758) и представителей семейства полосатиков (Balaenopteridae) в свете проблемы их происхождения.— Изв. Тихоокеанск. н.-и. ин-та рыбн. х-ва и океаногр., *96*, 233—251.— 1976. Строение и формирование костного черепа китообразных в онтогенезе (в связи с проблемой филогении Cetacea). Автореф. канд. дисс., Владивосток, 1—25.— 1978. Современное состояние изучения филогении Cetacea.— В кн.: Тезисы докл. II Международн. териол. конгр., Брно, 360.— 1979. Изучение скелета китообразных в связи с проблемой их эволюции.— В кн.: Состояние и перспективы развития морфологии (материалы к Всес. совещ.). М.: Наука, 207—208.

Мчедлидзе Г. А., 1970. Некоторые общие черты истории китообразных. Ч. 1. Тбилиси: Мецниереба, 1—111.— 1976. Основные черты палеобиологической истории китообразных. Тбилиси: Мецниереба, 1—135.

Рождественский А. К., 1964. Класс рептилии или пресмыкающиеся — общая часть.— В кн.: Основы палеонтологии, 12. М.: Наука, 191—213.

Ромер А. Ш., 1939. Палеонтология позвоночных. М.— Л.: Госгеолтехиздат, 1—414.

Слепцов М. М., 1939. К вопросу об асимметрии черепа у Odontoceti.— Зоол. ж., *18*, 367—384.— 1940. Развитие костного черепа Odontoceti в онтогенезе и филогенезе.— Докл. АН СССР, *28*, 4, 364—366.— 1968. Изменение темпов формирования адаптивных черт в онтогенезе и их роль в дивергентной эволюции водных млекопитающих.— В кн.: Темп индивидуального развития животных и его изменения в ходе эволюции. М.: Наука, 191—214.

Тимофеев-Ресовский Н. В., Яблоков А. В., Глотов Н. В., 1973. Очерк учения о популяциях. М.: Наука, 1—277

Третьяков Н. Н., 1959. Окостенение скелета овец породы советский мериное в течение внутриутробного периода развития.— Тр. Ин-та морфол. животных АН СССР, *23*, 91—145.

Шмальгаузен И. И., 1947. Основы сравнительной анатомии. М.: Сов. наука, 1—539.— 1964. Происхождение наземных позвоночных. М.— Л.: Наука, 1—272.
Яблоков А. В., 1964. Конвергенция или параллелизм в развитии китообразных.— Палеонтол. ж., 1, 97—107.— 1966. Изменчивость млекопитающих. М.: Наука, 1—363.
Яблоков А. В., Белькович В. М., Борисов В. И., 1972. Киты и дельфины. М.: Наука, 1—471.
Burlet H. M., 1913. Zur Entwicklungsgeschichte des Walschädels. I. Ueber das Primordialcranium eines Embryo von *Phocoena communis*.— Morphol. Jb., *45*, 4, 523—556.— 1913a. Zur Entwicklungsgeschichte des Walschädels. II. Das Primordialcranium eines Embryo von *Phocoena communis* von 92 mm.—Ibiden, *47*, 3—4, 645—676.
Doutt J. K., 1942. A review of the genus *Phoca*.— Ann. Carneg. Mus., *29*, 61—125.
Howell A. B., 1929. Contribution to the comparative anatomy of the eared and earless seals (genera *Zalophus* and *Phoca*).— Proc. U. S. Nat. Mus., *73*, 15, 1—142.— 1930. Aquatic marine mammals: their adaptation to life in the water. Springfild—Maryland, 1—338.
Hromada G., Strand L., 1962 Prispevek he kraniologii makaku.— Ceskos. morfol., *10*, 4, 341—351.
Jollie M., 1968. The head skeleton of a new-born *Manis javanica* with comments of the ontogeny and phylogeny of the mammal head skeleton.— Acta Zool., *49*, 227—305.
Kuzmin A. A., 1976. Embryogenesis of the osseus skull of the sperm whale (*Physeter macrocephalus* L., 1758).— Invest. on Cetacea, *7*, 187—202.
King E., 1956. The monk seals (genus *Monachus*).— Bull Brit. Mus. (Nat. Hist.), Zool., *3*, 5, 203—256.
Miller G. S., 1923. The telescoping of the cetacean skull.— Smiths. Mosc. Collect., *76*, 5, 1—70.
Morejohn G. V., Briggs K. T., 1973. Post-mortem studies of Northern elephant seal pups.— J. Zool., *171*, 1, 67—77.
Perrin W. F., Hubbs C. L., 1969. Observations on a young pygmy killer whale (*Feresa attenuata* Gray) from the eastern tropical Pacific ocean.— San Diego Soc. Nat. Hist., Transaction, 5, 23—29.
Ridewood W. G., 1922. Observations on the skull in foetal specimens of the genera *Megaptera* and *Balaenoptera*.— Philos. Trans. Roy. Soc., Ser. B, *211*, 209—272.
Schreiber K., 1916. Zur Entwicklungsgeschichte des Walschädels. Das Primordialcranium eines Embryo von *Globiocephalus melas* (13,3 cm).— Zool. Jb. (Abt. Anat. Ont.), 39, 201—236.
Slijper E. J., 1936. Die Cetaceen.— Capita Zoologica, *7*, 1—590.
Westoll T. S., 1943. The origin of tetrapods.— Biol. Rev., *18*, 78—98.

ТИНРО (Владивосток), Юго-Западный центр рыбохозяйственных исследований США (Ла-Холья, Калифорния)

Поступила в редакцию 13 октября 1981 г.

THE MAIN FEATURES OF THE SKULL FORMATION IN DOLPHINS (CETACEA) DURING THE PRENATAL PERIOD

A. A. KUZ'MIN, W. F. PERRIN

Pacific Research Institute of Fisheries and Oceanography (Vladivostok) and Southwest Fisheries Center (La Jolla, California, USA)

Summary

The data are provided on skull formation in the killer whale, common dolphin, spotted dolphin and long-snout dolphin during the prenatal period. A marked similarity in the skull development of these species serves as one more evidence of the previously forwarded suggestion on monophyletic origin of toothed whales. The formation of skull vault bones in dolphins and sperm whale is subject to individual and interspecific variation and is similar with that in the Theromorpha. The origin and formation of the mentomeckelian bone is first described in detail for the toothed whales. The problem of homologization of the skull vault bones in the toothed whales is discussed.